

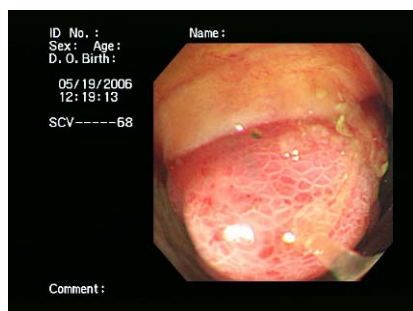
迴腸非典型表徵脂肪瘤併發迴腸盲腸腸套疊之病例報告

消化系內科 許文欣醫師、吳志松醫師、蔡青陽醫師、羅海韻醫師、陳寶輝醫師

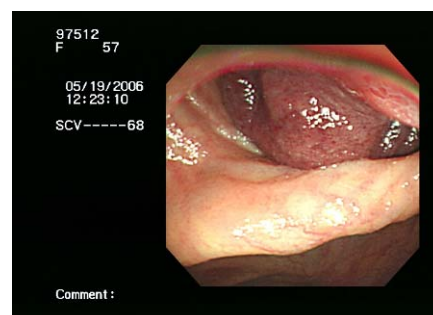
林女士，五十五歲，過去兩三年常常因為腹部絞痛症狀前來就診，多在給予藥物後得到緩解，初步診斷是大腸激躁症。此次主訴大便偶有血便現象，伴隨右下腹疼痛約一個月。並無體重減輕、裡急後重、食慾變差之情況。理學檢查初步並無特異性發現，所以安排大腸鏡探究血便之原因。

檢查中，於大腸鏡進行至盲腸時在迴盲腸瓣發現一腫瘤狀膨出物，仔細觀察，在此腫瘤周圍可看見屬於迴腸的黏膜(圖一)，診斷為一迴腸盲腸腸套疊(Ileocecal Intussusception)。同時，並觀察到此腸套疊可自發性還原(spontaneous reduction)，進一步進入末端迴腸觀察時可清楚見到一息肉狀、多葉分葉且呈廣基型的腫瘤，表面有些淺潰瘍，初步臆斷是腺癌(圖二)。

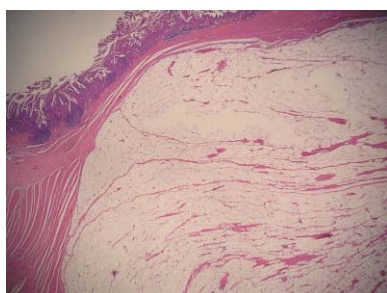
手術發現此一腫瘤位於迴腸距迴盲腸瓣二十公分處(圖三)，術式是segmental resection。病理報告中，發現許多成熟脂肪細胞位於黏膜下層(圖四)，最後診斷是迴腸脂肪瘤併發迴腸盲腸腸套疊。



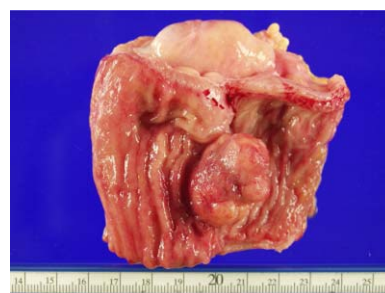圖一



圖二



圖三



圖四

成人的腸套疊約只佔所有腸套疊的百分之五，且大多是由腫瘤所引起，有一半的成人腸套疊是由小腸良性病灶造成，脂肪瘤也是原因之一。腸胃道脂肪瘤中最好發位置在大腸，比例約六至七成。本病例中之小腸則為第二好發位置，比例約25-30%，整個小腸中又以迴腸最常見。典型腸胃道脂肪瘤表面為黃色且表面平整，通常無特異症狀。若大於兩公分，則比較容易看到分葉狀(lobulated)及潰瘍(ulceration)，一如本病例中之不典型表現。另外，大於兩公分也易於造成腹痛、便秘、腸阻塞及腸套疊等症狀。在內視鏡下，有兩種特殊表徵，因為質地柔軟，若以探針碰觸，有如枕頭般下陷，稱之為「pillow sign」；若以鑷子夾取，有如帳篷撐起，稱之為「tenting sign」。

參考資料

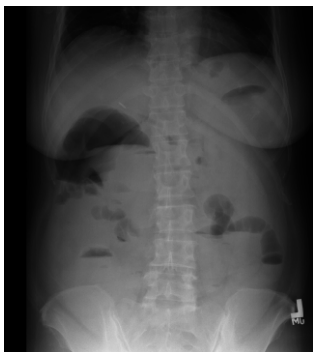1. Abdul-Wahed Nasir Meshikhes, et al. Surg Today 2005;35:161-163
2. William M. Thompson AJR 2005;184:1163-1171
3. C. J. A. M. Zeebregts, et al Dis Colon Rectum 1995;38:891-892

左側結腸惡性腫瘤併腸阻塞的一段式手術處理

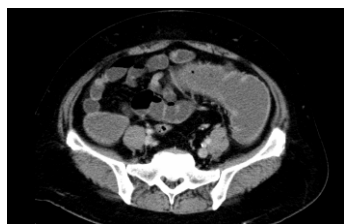
大腸直腸外科 連筱筑醫師、莊永芳醫師

58歲女性主訴一天解黃水便約7-8次，沒有明顯血便或黏液，嘔吐帶未完全消化食物；沒有發燒及感染現象，沒有明顯體重減輕，食慾因腹脹不適而減低。患者因上述不適至醫院求治，接受口服胃腸藥治療，約一個多月後症狀並無改善，乃安排住院作進一步檢查：腹部超音波檢查除了輕微脂肪肝之外並未發現明顯肝膽胰等消化器官病變；無大便潛血反應；心電圖、胸部X光正常，身體檢查腹部腫脹且下腹部輕微壓痛，腸音蠕動較快及敲診鼓音增加；抽血檢查白血球稍微升高，血紅素正常沒有貧血的情形，發炎指數正常；腹部X光檢查(plain abdomen)發現有局部阻塞造成腸腔擴大(bowel loop dilatation)，並呈現空氣-液體介面(air-fluid level，圖一)，初步診斷為機械性腸阻塞。

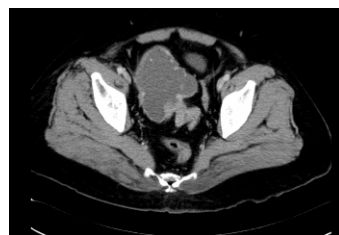腹部電腦斷層檢查如圖二、三：



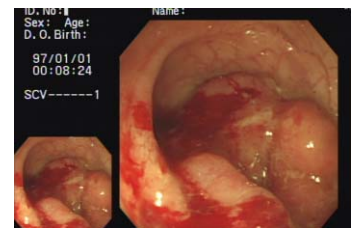
圖一



圖二



圖三



圖四

可見(圖二)大部分小腸及大腸腸腔明顯擴張，(圖三)可見腸腔擴張及萎縮的臨界點大約在乙狀結腸段，阻塞近端腸腔擴大而遠端狹窄；進一步做大腸鏡檢視，結果如圖四 距肛門口約40公分處，可見一邊緣不規則乙狀結腸腫瘤，切片病理報告顯示乙狀結腸惡性腺癌。

患者於確認診斷後，由外科接手作手術治療，因腸腔充滿糞便於術中做腸道清洗術(oral colonic lavage)，患者接受一段式手術(one stage operation)：乙狀結腸切除術(sigmoidectomy)後做切口吻合術(primary anastomosis)並於下腹腔置放引流管兼具引流腹水及觀察吻合處是否有滲漏的情形。

術後患者需持續禁食並給予輸液，待排氣(約一星期)始可飲水，之後逐漸進步到可正常飲食。

討論：由於大腸癌的早期症狀隱晦不明且特異性不高，易被病患及醫師所忽視，以致延誤了早期診斷及治療的時機。其中較常出現症狀如出血(便血)/ 排便習慣改變如糞便變細或裏急後重的排便感，主要是腸腔被腫瘤部份阻塞所造成，以左側大腸癌及直腸癌最明顯/ 腹痛/ 腹部腫塊/ 阻塞/ 穿孔及其他包括局部膿瘍，瘻管，腸套疊，腹水等。若是臨床上出現了體重減輕，虛弱發燒，或者各種轉移現象時，往往表示晚期症狀，預後不良。

此病患的主訴是腸阻塞，對惡性腫瘤而言腸阻塞可能是癌病的初始表徵，也有可能是癌病病程中的一部份，但一般相信：病程越長，癌細胞浸潤越深且廣，則局部淋巴轉移、甚至造成血行性轉移可能性亦相對提高，切除率及存活率也就減少了，故有可疑臨床徵狀務必詳細探查原因，以期早期發現早期治療。

目前手術仍是惡性腸阻塞的首要治療方法，若非早期的病人則需加上化學藥物治療或放射治療等輔助療法來改善其預後。臨床上，若是因病變而引起的阻塞，就必須在手術根本治療前先減輕阻塞，必要時可做臨時性近端大腸造瘻(俗稱人工肛門)，以便清洗大腸，在七至十天內再做根治性腸癌切除。但有些阻塞的病人，如果他的一般情況良好，且在阻塞近位端的大腸腸壁腫大不十分嚴重，血行尚佳，則可考慮施行一次性切除和吻合，並且在手術中一併施行大腸清洗。一段式手術在切除腫瘤及壞死腸段後採用經回盲部順行結腸灌洗，用大量生理鹽水，將結腸內的內容物徹底清洗，保持腸道空虛，然後再作腸道重建。

目前本院經此方法處理左側結腸惡性腫瘤併腸阻塞的病例中未有吻合處滲漏發生，而此法可避免人工肛門給患者帶來的不適及再次手術帶來的併發症。隨著支持治療的改善，手術技巧的提高，有效抗生素的使用，而尤其是術中減壓及結腸灌洗，主張一段式切除併吻合越來越多。

參考文獻：

1. The advantage of primary resection and anastomosis with intraoperative bowel irrigation for obstructing left-sided colorectal carcinoma.

Mochizuki, H. Nakamura, E. Hase, K. Tamakuma, S.

First Department of Surgery, National Defense Medical College, Saitama, Japan. *Surgery Today*. 23(9):771-6, 1993.

Abstract: Of a total 712 patients with left-sided colorectal cancer, 79 (11%) required emergency surgery due to severe obstruction by tumors. Of these 79 patients, 55 underwent tumor resection and anastomosis. Primary resection and anastomosis with intraoperative bowel irrigation was performed in 44 patients (primary group), while staged resection and anastomosis was performed in only 11 (staged group). In comparing the two groups, there was no significant difference in the rates of curative resection, being 76% versus 90%. However, the primary group demonstrated significantly lower rates of postoperative wound infection ($P < 0.001$), anastomotic dehiscence (P not equal to 0.05), and postoperative mortality, at 2% versus 18% ($P < 0.05$). The cumulative survival curve was also better in the primary group ($P < 0.05$). These favorable results of the primary group were confirmed by analyses which established that no bias of therapeutic backgrounds existed in either of the two groups. Thus, it was concluded that for left-sided obstructing colorectal carcinoma, intraoperative bowel irrigation, followed by primary resection and anastomosis, produces more advantageous results.

2. Immediate resection-anastomosis after intra-operative colonic irrigation in cancer of the left colon with obstruction [French]

Rohr, S. Meyer, C. Alvarez, G. Abram, F. Firtion, O. de Manzini, N.

Service de Chirurgie Generale et Digestive, Hopitaux Universitaires de Strasbourg-Hautepierre.

Journal de Chirurgie. 133(5):195-200, 1996 Jul.

Abstract: In a consecutive series of 38 patients over 5 years, who required emergency surgery for obstructing left colonic carcinoma, 24 had primary bowel resection with immediate anastomosis, after intraoperative antegrade colonic irrigation. Complete colonic obstruction was present in all cases. There were 7 Dukes B tumors, 11 Dukes C tumors and 6 Dukes D tumors. The operative mortality was 8.3% (2 patients, with one from anastomotic leakage), anastomotic leakage rate was 4%. Superficial wound infection occurred in 4% of patients. The median postoperative hospital stay was 19.5 days. The Kaplan-Meier survival curve showed a 41% survival rate after 5 years. This technique was found to be safe and effective to perform a primary anastomosis, without requiring temporary colostomies, after emergency resection of selected left colonic carcinoma obstruction.