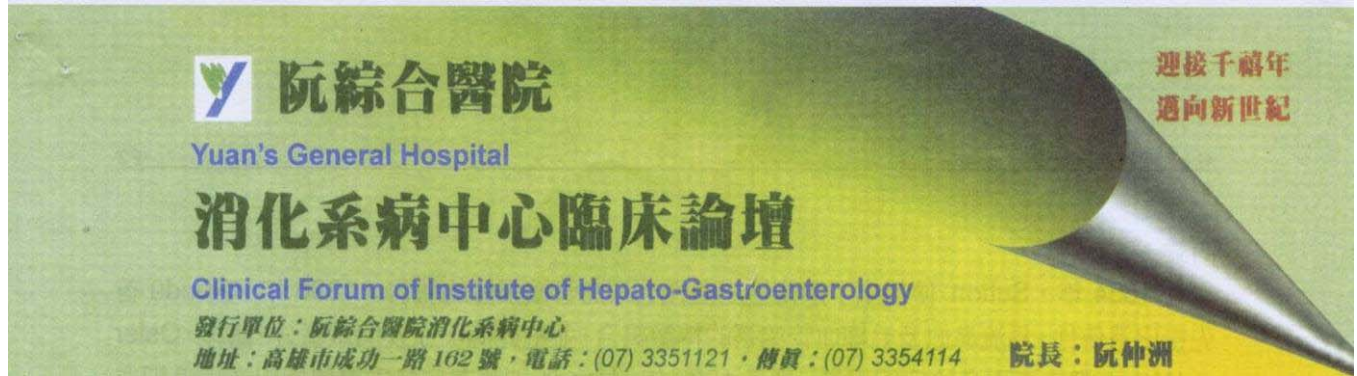



Vol1, No5, Oct, 2010

阿米巴肝膿瘍

Amoebic liver abscess

消化系內科 蕭偉成醫師

這 36 歲男性病人之前沒有特殊疾病。於今年 9 月 25 日至某飯店用餐吃完生蠔之後於 26 日開始畏寒發燒，於 28 日上午開始右上腹痛，所以於 29 日上午至本院急診求治；抽血發現白血球 16600/ml，NE:86%，CRP:152 mg/l，Amoeba IHA titer: 1:256 x，anti-HIV(-)；腹部超音波(圖 1)以及腹部電腦斷層(圖 2)發現在右肝葉 S6 區域有一 4 x 4.5 公分低回音病灶，懷疑是阿米巴肝膿瘍，所以收入院接受治療。

病人住院後，以 metronidazole (500mg) iv q8 hours 治療 10 天後，臨床症狀以及白血球和發炎指數均大幅改善；腹部超音波追蹤發現肝膿瘍大小也改善許多，所以出院改門診追蹤與治療。

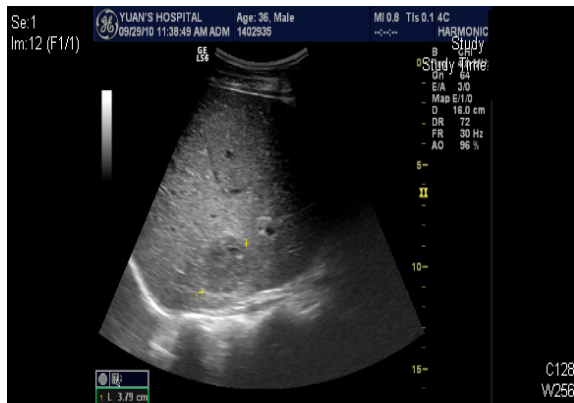
討論

一、臨床重點：

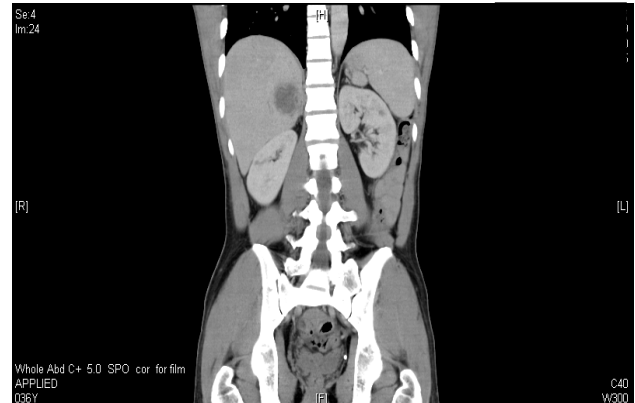
- 1、由 *Entamoeba histolytica*(痢疾阿米巴)所引起，分成 vegetative form (trophozoite) 及 cyst form，後者具高度傳染性，可以存於人體外，cyst 由胃、小腸進入人體後，在大腸轉變成 trophozoite，它可以侵犯大腸黏膜造成潰瘍、出血。
- 2、阿米巴原蟲由門脈系統進入肝臟，造成肝膿瘍，它亦可進一步由肝的 sinusoid 進入全身的血液循環而造成肺或腦的膿瘍。
- 3、阿米巴肝膿瘍最常發生肝右葉，尤其是橫膈下方；通常是單一，但也可能是多發性。
- 4、通常是漸進性發作，但少數有急性發作。只有 10% 病人伴有阿米巴痢疾。
- 5、IHA test：90% 出現陽性。Titer 1：128 或 1：256 以上。
- 6、15% 病人續發細菌感染。而年青人產生肝膿瘍可能要考慮愛滋病等免疫不全狀況。
- 7、阿米巴在糞便中只會間歇性出現，須多次檢查新鮮大便，才可能發現。

二、治療

1、藥物 A.. Metronidazole 口服 750mg tid*5-10 天或 IV：500mg q6h*5-10 天；B.腸道若有阿米巴，須加上 Iodoquinol 650mg tid*20 天。2、大部分病人藥物治療 3-5 天後便會好轉，若藥物治療失敗須考慮：(1)抗藥性(2)藥物吸收不良(3)腸道阿米巴續存。3、引流：大部分阿米巴肝膿瘍均可以藥物治療，但下列情況須考慮引流：(1)膿瘍過大，有破裂的可能，(2)藥物治療 5 天仍無效，(3)左肝膿瘍。4、併發症：阿米巴肝膿瘍若破裂，可以破入腹膜腔，胸腔，心包膜腔或 lesser sac。



圖一、腹部超音波



圖二、腹部電腦斷層

右肝葉 S6 區域有一 4 x 4.5 公分低回音病灶

Reference

1. Blessmann J, Binh HD, Hung DM, Tannich E, Burchard G (November 2003). "Treatment of amoebic liver abscess with metronidazole alone or in combination with ultrasound-guided needle aspiration: a comparative, prospective and randomized study". *Trop. Med. Int. Health* **8** (11): 1030–4. doi:10.1046/j.1360-2276.2003.01130.x. PMID 14629771.
<http://www3.interscience.wiley.com/resolve/openurl?genre=article&sid=nlm:pubmed&issn=1360-2276&date=2003&volume=8&issue=11&spage=1030>.
2. Hughes MA, Petri WA Jr: Amebic liver abscess. *Infect Dis Clin North Am* 2000, 14:565-582.
3. Sharon LR. Amoebiasis and infections with free living amoebas. In: Fauci AS, Braunwald E, et al. eds. *Harrisons principles of internal medicine* 14th ed. USA. Mc Graw Hill. 1998; 1126-1180.

編輯顧問：陳寶輝

編委：阮仲洲（主編），羅海韻（副主編），陳明楨，孫盟舜，吳志松，莊永芳，曾譯誦，謝展中