



Yuan's General Hospital  
消化系病中心臨床論壇  
Clinical Forum of Institute of Hepato-Gastroenterology  
發行單位: 阮綜合醫院消化系病中心  
地址: 高雄市 成功一路162號, 電話: (07)335-1121 · 傳真: (07) 335-4114  
董事長: 阮仲洲

迎接新未來  
邁向新世紀

Vol2, No5, Oct, 2012

## 子宮內膜異位似大腸癌案例報告

### A case of endometriosis of colon mimicking colon cancer

消化系內科 蕭偉成醫師

這46歲女性，已婚，於24歲以及26歲接受剖腹生產手術。病人因持續腹脹、便秘已兩週，伴隨有厭食、嘔吐等症狀；曾至當地診所求治，但是症狀沒有改善所以於2012年3月25日至本院急診求治。腹部觸診發現腸蠕動音加快肚臍周圍有壓痛感，腹部x光發現有腸阻塞現象(圖1)，經處置後沒有改善所以收入院治療。腹部電腦斷層檢查(3月27日)發現在乙狀結腸處有一腫瘤同時併有腸阻塞現象(圖2)；大腸鏡檢查(3月28日)發現在乙狀結腸22公分處腸黏膜腫脹併狹窄內視鏡已無法再進入(圖3)；所以病人於3月29日接受手術，發現在直腸乙狀結腸交接處有一4公分大小的腫瘤有紅色外觀，和大腸漿膜層有嚴重沾粘(圖4)；經病理化驗結果證實是子宮內膜異位至大腸(圖5)，術後病人恢復良好並於4月6日出院。

### 討論

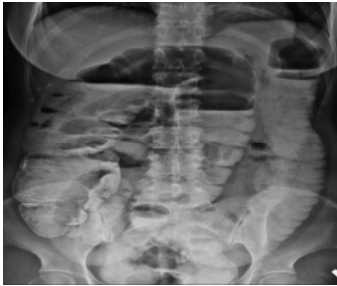子宮內膜異位是指子宮內膜細胞移至別處，產生不正常的症狀謂之。此種異常的生長組織在月經週期中受到卵巢荷爾蒙的刺激，會出現與正常子宮內膜組織相同的週期性變化。此症最常發生在25~45歲之未曾懷孕的婦女，許多不孕症婦女常見此問題。

目前真正發生子宮內膜異位的原因仍未明，最為大家接受的原因可能是經血逆流，子宮收縮或輸卵管逆向蠕動而將內膜組織經輸卵管送入腹腔中有關。

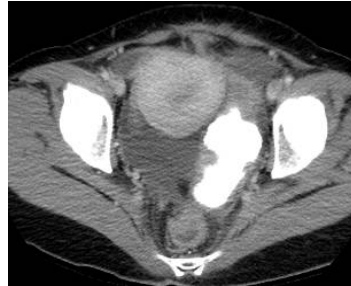
子宮內膜異位症好發於：卵巢、骨盆腔腹膜上、子宮薦骨韌帶、道格拉斯凹陷 (Pouch of Douglas)、腸子下段陰道及直腸陰道間壁。在子宮內膜異位細胞寄生部位常有黏連情形，因此造成骨盆器官的功能異常或障礙。

子宮內膜異位瘤好發於卵巢，內容物狀似巧克力醬，因此又稱巧克力囊腫。

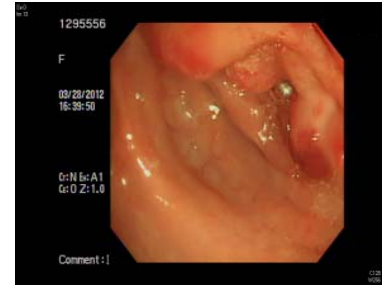子宮內膜異位症侵犯直腸、乙狀結腸而範圍較廣時，往往在該處形成硬塊，造成部分梗阻，個別情況異位子宮內膜侵及腸粘膜引起出血，則更似直腸癌。但直腸癌的發生率遠較腸子宮內膜異位症的發生率高。一般直腸癌患者體重減輕明顯，腸出血較頻繁，與月經無關，無痛經。肛診時腫瘤固定于腸壁，腸壁四周皆狹窄。鋇劑灌腸顯影可見腸粘膜不平，鋇劑充盈不良範圍小。乙狀結腸鏡檢查看到潰瘍，出血，活檢可確診。腸子宮內膜異位症則體重不減輕，腸很少出血，個別出血也在月經期發生，痛經較重。肛診時粘膜與其底部腫塊不相粘連，僅前壁發硬。鋇劑灌腸顯示腸粘膜光滑，鋇劑充盈不良且範圍廣。



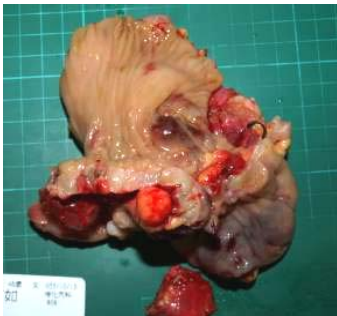圖一、X-ray 檢查



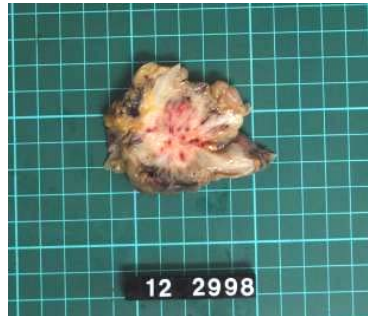圖二、電腦斷層檢查



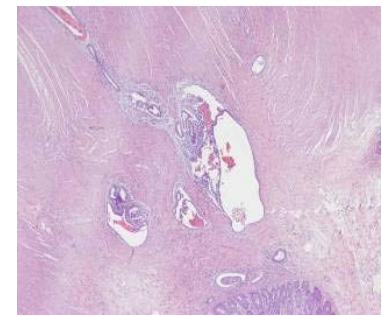
圖三、大腸鏡檢查



圖四、嚴重沾黏



圖五、嚴重沾黏



圖六、細胞染色

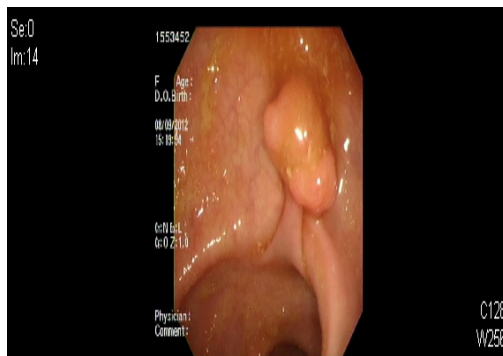
## Reference

- 1、Jubanyik K, Comite F. Extrapelvic endometriosis. *Obstet Gynecol Clin North Am.* 1997; 24:411–40. [[PubMed](#)]
- 2、Schwartz JL, Schwartz LB. Extrapelvic endometriosis. In: Diamond MP, Osteen KG, editor. *In Endometrium and Endometriosis.* Blackwell Science; 1997. pp. 247–254.
- 3、Miller LS, Barbarevech C, Friedman LS. Less frequent causes of lower gastrointestinal bleeding. *Gastroenterol Clin North Am.* 1994; 23:21–52. [[PubMed](#)]
- 4、Levitt MD, Hodby KJ, van Merwyk AJ, Glancy RJ. Cyclical rectal bleeding in colorectal endometriosis. *Aust N Z J Surg.* 1989; 59:941–3. [[PubMed](#)]
- 5、Varras M, Kostopanagiotou E, Katis K, Farantos Ch, Angelidou-Manika Z, Antoniou S. Endometriosis causing extensive intestinal obstruction simulating carcinoma of the sigmoid colon: a case report and review of the literature. *Eur J Gynaecol Oncol.* 2002; 23:353–7. [[PubMed](#)]
- 6、Yantiss RK, Clement PB, Young RH. Neoplastic and pre-neoplastic changes in gastrointestinal endometriosis: a study of 17 cases. *Am J Surg Pathol.* 2000; 24:513–24. doi: 10.1097/00000478-200004000-00005. [[PubMed](#)]

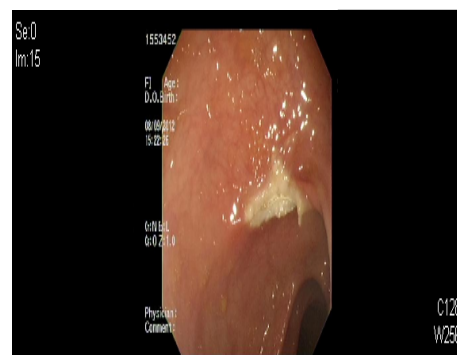
## 服用抗凝血劑病患接受大腸瘻肉切除術後出血之病例討論

大腸直腸外科 趙東波醫師

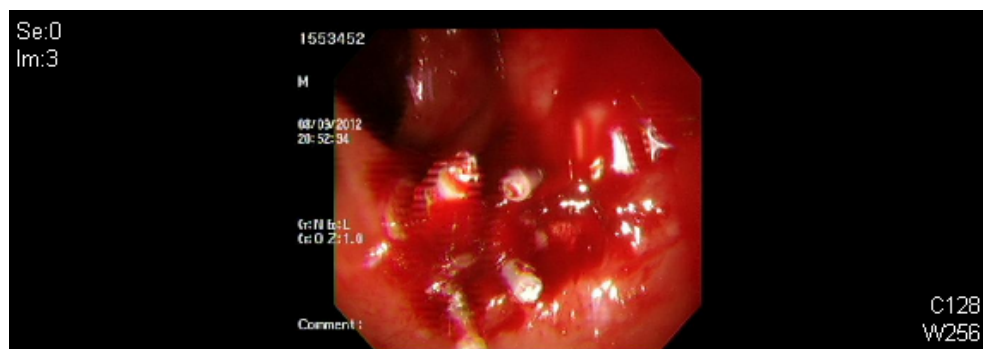
56歲男性病人，有長期服用 Aspirin 的病史，因為大便潛血反應陽性，因此至本院求診，病人於 2012/08/09 接受大腸鏡檢查，發現在離肛門口 12 公分處發現有 1.0 公分的瘻肉因此接受瘻肉切除術(圖一)(圖二)，整個過程順利，因此順利回家。但是至傍晚時，解血便數次，因此至本院急診，病人沒有頭暈或吐，只有解血便數次，血色素值:14.7，血小板 272，因此僅僅給予點滴，支持性治療，但是留觀後一小時內仍解數次血便，因此緊急安排乙狀結腸鏡，發現從之前瘻肉切除的位置斷斷續續出現泌血的現象(圖三)(圖四)(圖五)，因此沖水使用 Hemoclip 將整個傷口釘住後，才完全止血。隨後留院觀察治療，隔天不再有解血便的現象，經數天後於 2012/08/13 出院。



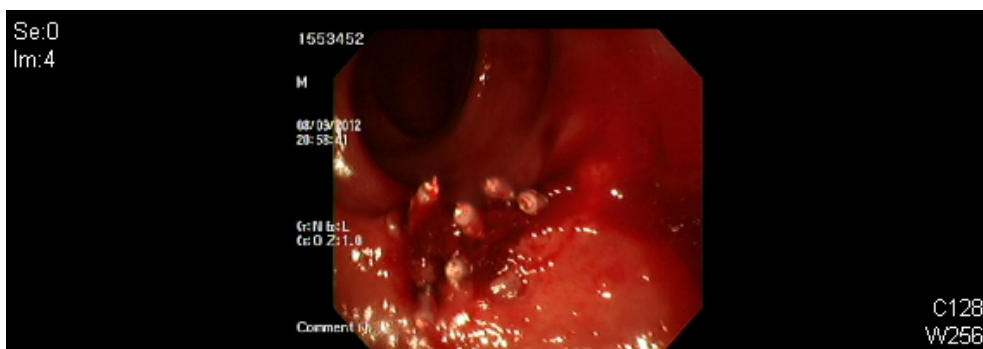
圖一、大腸鏡檢查



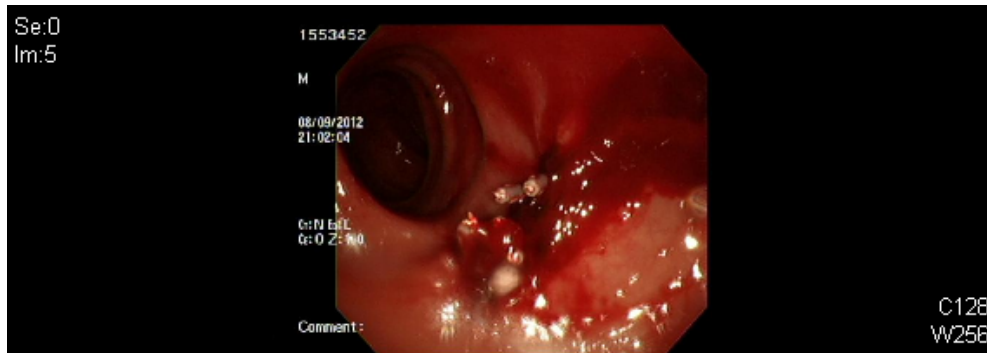
圖二、大腸鏡檢查



圖三、乙狀結腸鏡檢查



圖四、乙狀結腸鏡檢查



圖五、乙狀結腸鏡檢查

## 討論

服用抗凝血劑的病人，接受內視鏡或內視鏡息肉切除術，是否需要停用抗凝血劑，一直是探討的問題。

根據文獻的探討，漸漸有一些共識，但是仍有歧見，大略可得到一些結論。

對於單純內視鏡檢查或切片，可以不須停用抗凝血劑。但是對於息肉切除術，則最好停用抗凝血劑，甚至實行息肉切除術外，傷口最好用止血夾夾住。

## Reference

- 1、 Korean guidelines for colonoscopic polypectomy, Korean J Gastroenterol. 2012 Feb; 59(2):85-98.
- 2、 Lee SH, Shin SJ, Park DI, Kim SE, Hong SP, Hong SN, Yang DH, Lee BI, Kim YH, Kim HS, Yang SK, Kim HJ, Kim SH, Kim HJ; Multi-Society Task Force for Development of Guidelines for Colorectal Polyp Screening, Surveillance and Management.
- 3、 The rate of post-polypectomy bleeding for patients on uninterrupted clopidogrel therapy during elective colonoscopy is acceptably low. Dig Dis Sci. 2011 Sep; 56(9):2631-8. Epub 2011 Apr 1. Feagins LA, Uddin FS, Davila RE, Harford WV, Spechler SJ.
- 4、 VA North Texas Healthcare System, Dallas, TX, USA. LindaA.Feagins@va.gov
- 5、 Optimal timing of anticoagulation pre- and post-colonoscopy with polypectomy. Tech Coloproctol. 2011 Jun; 15(2):185-9. Epub 2011 Mar 23.
- 6、 Khubchandani IT, Heyrosa MG, Thekkeurumbil SV. Department of Surgery, Lehigh Valley Health Network, 1275 S. Cedar Crest Boulevard, Allentown, PA 18103, USA. khubsecretary@aol.com